

Caso clínico

Dermatomiositis-eritrodermia: presentación clínica no asociada a malignidad. Reporte de un caso

Guillermo Valdés-González, Mario Chávez-López*, Adán Gallaga-Gutiérrez y Adriana Reyes-García

Departamento de Medicina Interna, Servicio de Reumatología, Centenario Hospital Miguel Hidalgo, Aguascalientes, México

INFORMACIÓN DEL ARTÍCULO

Historia del artículo:

Recibido el 23 de agosto de 2012
Aceptado el 19 de diciembre de 2012
On-line el 29 de marzo de 2013

Palabras clave:

Dermatomiositis
Eritrodermia
Malignidad

R E S U M E N

La asociación de eritrodermia y dermatomiositis es rara. En 6 casos encontrados mediante búsqueda en PubMed, la mitad de ellos se encontraron asociados a neoplasias del tubo digestivo (estómago e hígado). Se presenta el caso una mujer de 69 años con debilidad proximal bilateral, artralgias, fotosensibilidad, eritema facial y en heliotropo de 18 meses de evolución. Un mes antes de su ingreso hospitalario presentó disfagia alta progresiva y una dermatosis universal con eritema y escama que afectó a mucosas, palmas y plantas, acompañándose de pérdida de peso de 10 kg en 6 meses. No se logró identificar neoplasia a ningún nivel a pesar de una búsqueda intencionada.

© 2012 Elsevier España, S.L. Todos los derechos reservados.

Dermatomyositis-erythrodermia: Clinical presentation not associated to malignancy. A case report

A B S T R A C T

The association of erythroderma and dermatomyositis is rare. In 6 reported cases found by searching Pubmed, half of them were associated with digestive tract neoplasms (stomach and liver). We report the case of a 69 years-old woman with bilateral proximal weakness, joint pain, photosensitivity, facial and heliotrope erythema lasting 18 months. One month prior to hospital admission she showed progressive dysphagia and a universal erythema and scaling that affected mucosa, palms and soles with an accompanying weight loss of 10 kg in 6 months. No malignancy was identified at any level despite an exhaustive search.

© 2012 Elsevier España, S.L. All rights reserved.

Keywords:

Dermatomyositis
Erythrodermia
Malignancy

Introducción

La asociación de eritrodermia y dermatomiositis es rara y generalmente se ha asociado a neoplasia del tubo digestivo (estómago e hígado). La eritrodermia es un estado patológico caracterizado por eritema y descamación en más del 90% de la superficie cutánea. La mayoría de casos son secundarios a psoriasis, otras dermatosis, reacciones adversas a fármacos, o linfoma cutáneo de células T. En el 25-30% de los casos las eritrodermias se consideran idiopáticas. Las eritrodermias cursan con síntomas sistémicos como fiebre, taquicardia, adenopatías, hepatomegalia, poiquiloterapia y edemas.

El estudio histológico de la piel permite llegar al diagnóstico etiológico en el 53 al 66% de los casos¹. De 6 casos de asociación entre eritrodermia y dermatomiositis que se encontraron reportados en la literatura anglosajona, 3 de ellos han presentado malignidad (2 gástricas y una hepática)²⁻⁴, en 2 no se encontró a pesar de haberse indagado y en un caso no se buscó de forma intencionada^{5,6}. En el caso en cuestión, una mujer de 69 años de edad sin comorbilidad, se presenta eritrodermia y dermatomiositis asociada, por lo que se buscó la presencia de neoplasia.

Presentación del caso

Se reporta el caso de una mujer de 69 años, sin comorbilidad. La evolución es de aproximadamente 2 años con debilidad muscular

* Autor para correspondencia.

Correo electrónico: drmariochavez@yahoo.com (M. Chávez-López).

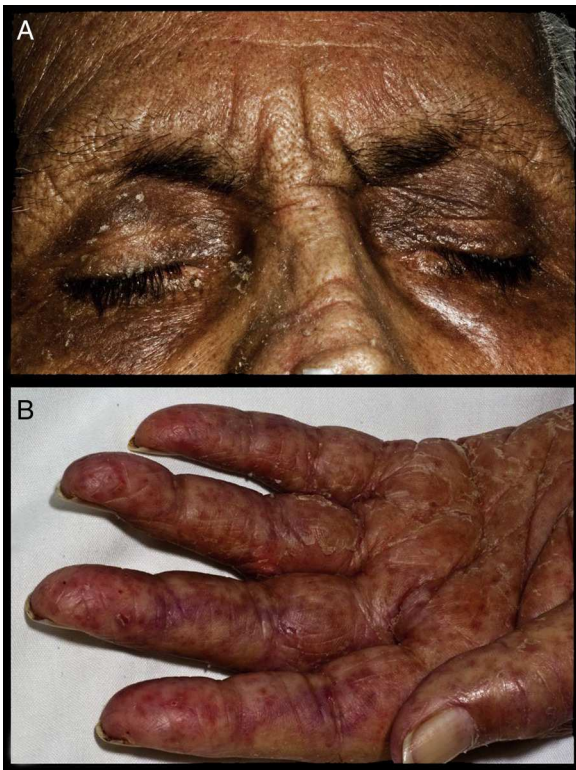

Figura 1. A) Eritema facial y en heliotropo. B) Dermatitis universal caracterizada por eritema y descamación (palma).

progresiva proximal. Un año después se agregan poliartalgias sin aparente sinovitis que afectaron a pequeñas y grandes articulaciones con deterioro progresivo de clase funcional llegando a postrarla en cama, así como disfagia alta progresiva, inicialmente a sólidos y posteriormente a líquidos, acompañada de pérdida de peso de 10 kg. Seis meses antes del ingreso hospitalario presentó eritema facial, eritema en heliotropo (fig. 1a) y fotosensibilidad. Un mes antes de la hospitalización actual se agregó dermatitis universal (95% de la superficie corporal) caracterizada por eritema, descamación y prurito que involucraban mucosas, plantas y palmas (fig. 1b), así como desprendimiento fácil de cabello. Durante su hospitalización se realizaron los siguientes estudios: biopsia de piel, que reportó espongiosis ligera y algunas mitosis en dermis en espacios claros por edema e infiltrado moderado difuso por linfocitos, células plasmáticas y escasos eosinófilos, distribuidos en dermis papilar y en la periferia de los anexos (fig. 2a). La biopsia de músculo mostró infiltrados inflamatorios de predominio de tejido conjuntivo perimisial y de los vasos de pequeño calibre, con lesión de endotelio y fibrosis (fig. 2b), así como atrofia de fibras perifasciculares. La CPK de ingreso fue de 2,679 U/dL. Anticuerpos antinucleares positivos con título de 1: 80 y patrón nucleolar, anti-Mi-2 positivos, anti-Jo-1 negativo (inmunofluorescencia). La citología cervical mostró inflamación leve, patrón hormonal compatible con atrofia. A la exploración de glándulas mamarias estas se encontraron de acuerdo con la edad y el género sin nodulaciones. La endoscopia y la biopsia gástrica reportaron gastritis crónica leve superficial de cuerpo y antro. Por último, en la tomografía computarizada abdominopélvica con doble contraste solo se encontró estómago engrosado a nivel parietal de cuerpo y antro sin otras alteraciones. La paciente respondió de manera adecuada en cuanto a la fuerza muscular y la dermatitis con el uso de esteroides, inicialmente con bolos de metilprednisolona (1 g i.v. cada 24 h por 3 dosis) y posteriormente prednisona en dosis de 1 mg/kg de peso, además de la indicación de emolientes. Posteriormente hubo progresión a

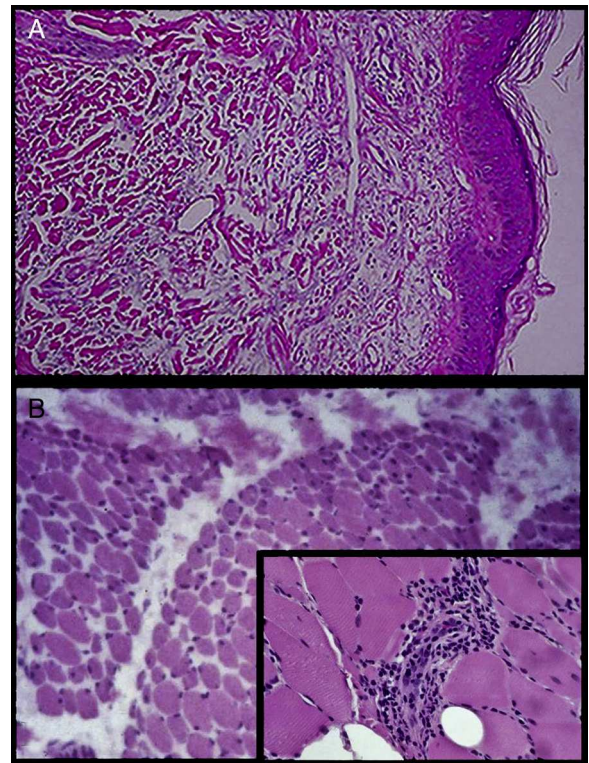


Figura 2. A) Biopsia de piel: espongiosis ligera y algunas mitosis en dermis en espacios claros por edema e infiltrado moderado difuso por linfocitos, células plasmáticas y escasos eosinófilos, distribuidos en dermis papilar y en la periferia de los anexos. B) Biopsia de músculo: infiltrados inflamatorios de predominio de tejido conjuntivo perimisial y de los vasos de pequeño calibre, que presentan lesión de endotelio y fibrosis (acercamiento).

sepsis secundaria a neumonía asociada a ventilación mecánica, infarto agudo de miocardio en cara inferior con deceso al día 21 de estancia hospitalaria. No se obtuvo la autorización para la realización de necropsia.

Discusión

Las eritrodermias se consideran urgencias dermatológicas, por lo que siempre que sea posible el paciente deberá ser hospitalizado. Pueden aparecer complicaciones mortales sin un tratamiento adecuado y oportuno. Los objetivos del mismo son mantener la humedad cutánea, evitar el rascamiento y los factores agravantes, y tratar la causa desencadenante. Se deben retirar todos los tratamientos concomitantes que no sean imprescindibles. Es recomendable la aplicación de corticosteroides tópicos en vehículos emolientes después de realizar baños con agua tibia. Los antibióticos se añaden al tratamiento si existen sobreinfecciones¹. En nuestro caso, la dermatomiositis fue inicialmente tratada con esteroides, aunque existen otras modalidades como el metotrexato, la azatioprina, la combinación de estos y la terapia biológica⁷. Dada la complicación respiratoria asociada a la ventilación mecánica y el desenlace fatal no se continuó con ninguna de las alternativas mencionadas. Nuestro caso se suma a los pocos descritos en la literatura médica que reportan la asociación entre dermatomiositis y eritrodermia. A pesar de una búsqueda intencionada no se encontró evidencia de neoplasia. Aunque son escasos los reportes sobre esta asociación, el hallazgo de cáncer en la mitad de ellos justifica una búsqueda intencionada de tumores, particularmente intraabdominales.

Responsabilidades éticas

Protección de personas y animales. Los autores declaran que para esta investigación no se han realizado experimentos en seres humanos ni en animales.

Confidencialidad de los datos. Los autores declaran que en este artículo no aparecen datos de pacientes.

Derecho a la privacidad y consentimiento informado. Los autores declaran que en este artículo no aparecen datos de pacientes.

Conflicto de intereses

Los autores declaran no tener ningún conflicto de intereses.

Bibliografía

1. Boada-García A, Domingo-Herranz H, Ribera-Pibernat M. Eritrodermia. *Piel*. 2007;22:7–12.
2. Kim SW, Kang YS, Park SH, Lee UH, Park HS, Jang SJ. A case of erythrodermic dermatomyositis associated with gastric cancer. *Ann Dermatol*. 2009;21:435–9.
3. Nousari HC, Kimyai-Asadi A, Spegman DJ. Paraneoplastic dermatomyositis presenting as erythroderma. *J Am Acad Dermatol*. 1998;39 4 Pt 1:653–4.
4. Maruani A, Armingaud P, Nseir A, Luthier F, Estève E. Erythroderma and multiple cutaneous necrosis revealing a dermatomyositis. *Ann Dermatol Venereol*. 2003;130:353–6.
5. Miyagawa S, Okazaki A, Minowa R, Shirai T. Dermatomyositis presenting as erythroderma. *J Am Acad Dermatol*. 1992;26 3 Pt 2:489–90.
6. Liu ZH, Wang XD. Acute-onset adult dermatomyositis presenting with erythroderma and diplopia. *Clin Exp Dermatol*. 2007;32:751–2.
7. Robinson AB, Reed AM. Clinical features, pathogenesis and treatment of juvenile and adult dermatomyositis. *Nat Rev Rheumatol*. 2011;27:664–75.